Paris 1971

ACULTE DE MEDECINE PITIE - SALPETRIERE

ANNEE 1971

THESE

N°

39

POUR LE

DOCTORAT EN MEDECINE

(Diplôme d'Etat)

PAR

Annie-Adeline PELRAS née JARROT

Le 24 Novembre 1942 à Sousse (Tunisie)

RESENTEE ET SOUTENUE PUBLIQUEMENT LE : .....

ABCES DU POUMON D'ORIGINE DENTAIRE

à propos d'une nouvelle observation

Président : Mr. P. CERNEA, Professeur

FACULTE DE MEDECINE PITIE - SALPETRIERE

ANNEE 1971

THESE

N°

POUR LE

DOCTORAT EN MEDECINE

(Diplôme d'Etat)

PAR

Annie-Adeline PELRAS née JARROT

Le 24 Novembre 1942 à Sousse (Tunisie)

PRESENTEE ET SOUTENUE PUBLIQUEMENT LE : .....

ABCES DU POUMON D'ORIGINE DENTAIRE

à propos d'une nouvelle observation

Président : Mr. P. CERNEA, Professeur

UNIV.
LEIDEN
BIBL.

Je dédie ce travail

A mon PERE et à ma MERE,

Qui m'ont en toute chose
guidée avec amour et
bienveillance.

Puissent leur conscience
professionnelle, leur bonté,
leur probité, leur courage,
me tenir toujours d'exemple.

Qu'ils reçoivent ici le
témoignage de ma très
profonde affection.

A mon MARI,

Avec tout mon amour.

A ma SOEUR,

A tous les MIENS,

A mes AMIS,

Avec mon affection.

A Monsieur le Professeur Pierre CERNEA

Professeur de Clinique Stomatologique
à la Faculté de Médecine de Paris.

Membre de l'Académie de Chirurgie.

Qui nous a fait l'honneur
d'accepter la présidence
de cette thèse.

Qu'il veuille bien trouver
ici l'expression de notre
déférente gratitude.

A Monsieur le Docteur Maurice LEPOIVRE

Stomatologiste des Hôpitaux

Nous le prions de trouver dans ce travail qu'il nous a confié, une marque de notre respectueux attachement.

Son aide nous fut indispensable et nous le remercions de nous avoir consacré son temps avec autant de gentillesse.

Nous gardons le meilleur souvenir de l'année passée dans son service et nous lui vouons une vive reconnaissance pour tout ce qu'il nous a appris.

A Monsieur le Docteur Marcel PARANT

Stomatologiste des Hôpitaux

Stomatologiste de l'Hôpital Américain

Son enseignement remarquable restera toujours pour nous un guide précieux.

Qu'il veuille bien trouver ici l'assurance de notre profonde gratitude et de notre respectueux attachement.

A Monsieur le Docteur Robert CAYRON

Stomatologiste des Hôpitaux

Son enseignement nous a beaucoup apporté. Il nous a toujours conseillé avec une attention empreinte d'amitié.

Nous le prions de croire à notre très sincère reconnaissance.

INTRODUCTION

Les pneumologues ont longtemps considéré que les abcès du poumon, lorsqu'ils étaient liés à une infection bucco-dentaire, relevaient d'une pathogénie propagée, les germes microbiens ayant suivi la voie trachéo-bronchique.

Cette pathogénie n'est certainement pas exclusive. C. RUPPE et A. LAMBLING, dans une observation que nous rapporterons, avaient déjà envisagé la possibilité de métastases infectieuses d'origine dentaire, par la voie sanguine.

Nous avons eu l'occasion de suivre, à l'Hôpital Cochin, dans le service de Stomatologie du Docteur LEPOIVRE, un malade du Professeur KREISS, présentant un abcès du poumon secondaire à une infection dentino-pulpaire. Nous nous sentons fermement autorisé à dire que celui-ci était secondaire à une métastase infectieuse par voie sanguine.

Nous avons pu en effet, grâce à la technique de prélèvement des apex et de leur mise en culture, en fournir la preuve bactériologique.

Cette pathogénie est certainement plus fréquente qu'on ne le pense.

Cette observation montre l'intérêt des prélèvements bactériologiques par culture des apex en pneumologie.

-=-=-=-=-

HISTORIQUE

En 1771, John HUNTER fut le premier à enrichir la littérature médicale d'un exposé sur l'anatomie et la pathologie dentaire. Dans cet ouvrage, il insistait sur l'interdépendance des dents et des organes avec lesquels elles sont en rapport, "ceux-ci pouvant subir des complications très sérieures du fait de leurs maladies".

William HUNTER, en 1914, introduisait l'expression de septicité buccale qu'il considérait comme un foyer d'infection à distance, susceptible de provoquer une longue liste de maladies. Le concept d'infection focale commençait à se dessiner.

NEUHOFF, TOUROFF et MOOLTEN ont montré dans leurs études sur les abcès pulmonaires la part importante que la septicité dentaire joue dans leur étiologie. STERN, collaborant avec cette équipe, a montré l'importance de l'inhalation de produits infectés d'origine dentaire.

SMITH, en 1927, a confirmé par des études bactériologiques et expérimentales, la présence des mêmes micro-organismes dans la cavité buccale et dans les abcès pulmonaires, pensant faire la preuve que le seul mécanisme de propagation est l'inhalation.

RUPPE et LAMBLING, en 1928, rapportent un cas d'abcès gangréneux du poumon d'origine dentaire, et font la preuve d'une propagation par voie sanguine.

Depuis cette époque, le concept d'infection focale est devenu un sujet très controversé.

En 1953, MITCHELL et HELMAN écrivent : " En présence d'une si grande confusion il n'est pas douteux qu'il faudra encore bien des recherches cliniques et expérimentales scientifiquement vérifiées avant que la théorie de l'infection focale puisse être acceptée ou bien modifiée ou même rejetée ".

Depuis, de nombreux travaux tant en France qu'à l'Etranger, ont fait la preuve du rôle de l'infection focale en pathologie générale, preuve étayée par les résultats bactériologiques obtenus par M. LEPOIVRE et ses collaborateurs.

-=-=-=-=-

NOTRE OBSERVATION

Mr C... Raymond, âgé de 43 ans, est hospitalisé le 4 Septembre 1967, dans le service du Professeur Kreiss, pour asthénie, vomissements noirâtres et ictère conjonctival.

Il s'agit alors d'un malade apyrétique, logorrhéique, présentant une anorexie depuis quelques jours.

- A l'examen pulmonaire :

  Polypnée avec diminution du murmure vésiculaire droit.

- A l'examen de l'abdomen :

  . on note une importante circulation collatérale.
  . la palpation objective un très gros foie dur, sans nodule, débordant de six travers de doigt.

- Le lendemain, 5 Septembre 1967 :

  . température à 40° accompagnée de frissons ;
  . nette aggravation de l'état général ;
  . le délire est plus prononcé avec onirisme et zoopsie ;
  . l'ictère cutanéo-muqueux est généralisé ;
  . l'examen de l'abdomen montre, outre une hépatomégalie, l'apparition d'une grosse rate.

L'administration d'antibiotiques (Solnicol - Rovamycine et Kanamycine) entraîne une légère amélioration (température à 38°) mais l'état général reste stationnaire.

Les premiers examens sanguins montrent une V.S. à 58 mm à la 1ère heure, et une pancytopénie.

- Le 8 Septembre :

. la température oscille autour de 38° ;

. l'état général s'améliore mais le malade est toujours obnubilé ;

. toux quinteuse ramenant une expectoration purulente ;

. l'examen pulmonaire montre l'existence d'un foyer pulmonaire avec souffle tubaire au niveau du lobe supérieur droit visualisé par la radiographie qui montre une opacité du lobe supérieur droit, à limite inférieure nette, s'estompant vers la partie supérieure.

. on note une régression de l'hépato-splénomégalie.

. les hémocultures des 5 et 6 Septembre sont positives et montrent la présence d'un Streptocoque du groupe E sensible au chloramphénicol, à la spiramycine et à la pristinamycine.

Il s'agit donc d'une septicémie à streptocoque, avec apparition d'un foyer infectieux pulmonaire secondaire, se greffant sur un état pré-cirrhotique éthylique (imprégnation énolique reconnue, gros foie, circulation collatérale, délire avec onirisme et zoopsie).

- Le 9 Septembre :

Modification du traitement antibiotique : Keflin, Rovamycine, Kanamycine + INH et PAS.
On constate alors une nette amélioration de l'état général. Le malade est conscient et calme, un léger ictère persiste.

Les jours suivants, la température se maintient à 38°5. L'amélioration se poursuit jusqu'au 18 Septembre.

- Le 19 Septembre :

. reprise des clochers thermiques ;
. apparition d'un épanchement pleural droit ;
. la ponction ramène un liquide citrin dont la culture sera négative.

Une hémoculture pratiquée le 20, montre l'existence d'un streptocoque de type E dont l'antibiogramme est différent du précédent.

Un réajustement du traitement le 1er Octobre :
. Keflin, Pyostacine, Kanamycine -
ne fait pas céder l'hyperthermie.

- Le 2 Octobre :

L'évolution est émaillée d'un accident septicémique : apparition d'une tuméfaction inflammatoire de la face supéro-externe du pied gauche, attribuée à une embolie septique.

A noter aussi des poussées successives de splénomégalie.

- Le 6 Octobre :

Soit le 33e jour de la maladie, le malade est adressé au service de Stomatologie du Dr Lepoivre afin de rechercher un foyer infectieux dentaire éventuel.

Examen stomatologique :

Le malade ne se plaint absolument pas de ses dents ; il ne présente aucun signe fonctionnel évocateur d'une lésion dentaire.

L'examen systématique montre :

8 7 6 5 4 3 2 1 :	$\bar{1}$ 2 3 4 $\bar{8}$
6 5 4 3 2 1 :	1 2 3 4 5 7

- L'incisive centrale supérieure gauche, légèrement dyschromique, non douloureuse à la percussion, ne réagit pas aux tests thermiques.

- Il en est de même pour la dent de sagesse supérieure gauche.

- Les images radiologiques de ces deux dents sont normales (pas d'épaississement ligamentaire ni de granulomes apicaux).

Fort de la notion qu'une dent dépulpée même traitée, quelque soit l'état d'obturation du canal radiculaire, même en l'absence de signes fonctionnels et radiologiques, peut être septique et, étant

donné que dans 93 % des cas la flore microbienne retrouvée dans la zone dentino-pulpaire de ces dents est composée de strepto-entérocoque exceptionnellement de staphylocoques et de colibacilles, nous proposons (aucun autre foyer n'ayant été trouvé) l'avulsion de ces deux dents.

- Le 9 Octobre :

Après arrêt des antibiotiques, les clochers thermiques s'amplifient jusqu'à 39°. La rate déborde de trois travers de doigt le rebord costal.

- Le 10 Octobre :

Une hémoculture montre la présence d'un streptocoque de type D.

Hémoculture :

Streptocoque D variété faecalis.

Antibiogramme :

Pénicilline	R
Méthicilline	R
Céphalotine	R
Streptomycine	R
Rovamycine	R
Chloramphenicol	R
Spiramycine	S
Staphylomycine	S
Rifamycine	S

Une ponction pleurale ramène 300 cc d'un liquide citrin montrant une formule inflammatoire, stérile à la culture.

- Le 13 Octobre :

Nous pratiquons l'avulsion des deux dents mortifiées sous anesthésie locale et antibiothérapie massive à notre demande (50 millions de Péni.) craignant une réaction secondaire à la suite de l'intervention.

La mise en culture des apex permet d'isoler dans les deux dents un streptocoque D, variété faecalis, dont l'antibiogramme s'avère comparable à celui du streptocoque D isolé dans l'hémoculture du 10 Octobre.

-=-=-=-

Résultats des Examens de Laboratoire

G 8	- surface =	culture négative
	- apex =	streptocoque D
	- tire-nerf =	culture négative
G 1	- surface =	culture négative
	- apex =	streptocoque D
	- tire-nerf =	culture négative

Pouvoir bactéricide sur streptocoque D variété faecalis.

	Survivants
. Rifamycine 1 γ/ml	1 %
. Rifamycine 1 γ/ml + Pristinamycine 5 γ/ml	0,1 %
. Rifamycine " + Spiramycine 20 γ/ml	0,01 %
. Pristinamycine 5 γ/ml	0,1 %
. Spiramycine 20 γ/ml	0,01 %
. Pristinamycine 5 γ/ml + Spiramycine 20 γ/ml	0,01 %
. Streptomycine 10 γ/ml	100 %
. Streptomycine 10 γ/ml + Pénicilline 1 u/ml	0,01 %
. Pénicilline 1 u/ml	100 %
. Streptomycine 10 γ/ml + Pénicilline 10 u/ml	0,01 %
. Pénicilline 10 u/ml	100 %

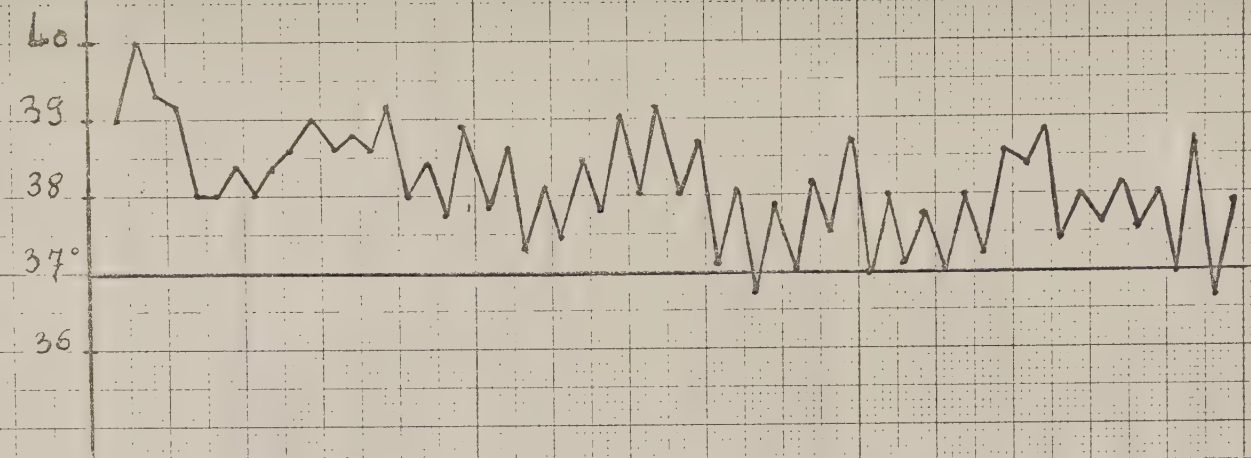
40
39
38
37°
36

OCTOBRE

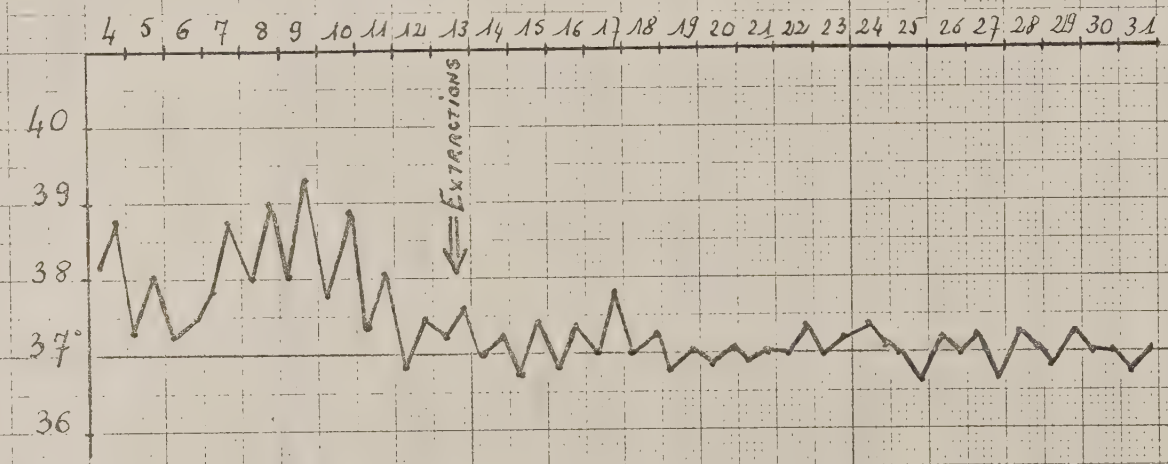
4 5 6 7 8 9 10 11 12 13 14 15 16 17 18 19 20 21 22 23 24 25 26 27 28 29 30 31
EXTRACTIONS
40
39
38
37°
36

Il faut noter, dans les heures suivant les extractions, l'apparition de clochers thermiques, mais les hémocultures pratiquées après les extractions, à la recherche d'une éventuelle décharge microbienne, sont négatives et le resteront définitivement.

Quelques jours après, le malade est totalement apyrétique.

Durant le mois de Novembre, persistent des poussées de splénomégalie et des variations de la formule sanguine dans le sens d'une pancytopénie évoquant un phénomène d'hémolyse.

L'existence d'un foyer splénique semble confirmée par la scintigraphie splénique pratiquée le 13 Novembre, qui montrait, outre une augmentation du volume splénique, une répartition hétérogène et une lacune à la partie supérieure de la cartographie splénique.

En résumé, nous nous sentons autorisé à dire qu'il s'agit bien là d'une septicémie aigue à Streptocoque, d'origine dentaire, avec métastase à distance pulmonaire.

Le même germe a été retrouvé dans le foyer primitif et dans le sang ; les antibiogrammes sont identiques.

La guérison a succédé à l'ablation du foyer primaire d'une façon spectaculaire.

-=-=-=-=-

DISCUSSION

Lorsque ce malade nous a été présenté, le diagnostic de septico-pyohémie était évident : tous les signes cliniques, biologiques, bactériologiques traduisaient l'état septicémique, un foyer secondaire pulmonaire étant apparu le 4e jour de la maladie. Il nous a été adressé le 33e jour de la maladie en vue de la recherche d'une porte d'entrée bucco-dentaire ; toutes les autres investigations et explorations organiques pratiquées, étaient restées négatives.

L'état du malade ne présentant aucune amélioration malgré les différents traitements antibiotiques spécifiques prescrits et déterminés par différents antibiogrammes obtenus à la suite de nombreuses hémocultures positives, cet examen nous a été demandé à titre systématique, et en dernier ressort, car aucun signe physique ou fonctionnel ne pouvait laisser suspecter un foyer infectieux bucco-dentaire.

Ce malade ne présentant aucun signe objectif évident d'affection bucco-dentaire, pas de fistules muqueuses, pas de péricoronarite, pas de clapiers pyorrhéïques, nous avons effectué un examen orienté essentiellement vers la recherche de dents dépulpées car,

comme un foyer apical même mineur (sans signes radiologiques) provoque, ne serait-ce qu'à l'échelon microscopique, des lésions de phlébit celles-ci ont tendance à induire des micro-embolies septiques dont les localisations peuvent être multiples : rénales, cardiaques.... mais le plus fréquemment pulmonaires.

Cette pathogénie des infections à distance par voie hématogène est certainement fréquente en pneumologie. Elle a été discutée pendant longtemps faute de preuves bactériologiques, les pneumologues considérant l'atteinte pulmonaire comme étant le plus souvent secondaire à une propagation, de proche en proche, de l'infection à point de départ oropharyngé.

Les lésions propagées ne peuvent se concevoir que par une inhalation de germes microbiens, ce qui implique une infection du milieu buccal par les dents (caries non traitées, fistules, clapiers pyorrhéïques, péricoronarites).

Les foyers intra-osseux, les adénopathies satellites d'origine dentaire lorsque les dents ne sont pas en communication avec le milieu buccal, qu'elles aient été traitées ou non et obturées, ne peuvent diffuser que par la voie sanguine ou lymphatique. Ils n'en sont que plus redoutables car ils sont souvent secrets. Aussi le stomatologiste devrait-il être consulté en présence de toute affection pulmonaire ne faisant pas sa preuve, en vue de la recherche de foyers infectieux méconnus.

-=-=-=-=-

OBSERVATION DE C.RUPPE ET A.LAMBLING

Monsieur Albert W..., cinquante trois ans, présente depuis plusieurs mois un kyste paradentaire infecté. La suppuration est purement intra-kystique, ne s'accompagne d'aucune inflammation de la gencive ; aussi le malade, qui supporte sans aucune gêne un appareil à ce niveau, se borne-t-il à exprimer, matin et soir, la poche purulente du doigt ou de la langue et à se faire faire quelques irrigations locales.

Cependant, de temps à autre, le malade accuse des périodes douloureuses de rétention. Et c'est huit jours après une semblable crise que les accidents pulmonaires surviennent, le 10 Décembre 1927. Le malade ressent brusquement dans l'après-midi des frissons répétés, bientôt associés à une sensation de courbature généralisée. Pensant à une grippe banale, il se couche ; la température est de 38°2.

Le lendemain, sans point de côté, apparaît une toux quinteuse, tantôt sèche, tantôt, au contraire, humide et ramenant une expectoration purulente, brunâtre, légèrement hématique et surtout fétide. Très observateur, le malade se rend compte bientôt d'un phénomène qui attire son attention : la variabilité de la fétidité de son expectoration. Tantôt en effet, il rejette des crachats purement muqueux et sans odeur à l'occasion d'une toux banale ; tantôt au contraire, surviennent

des secousses quinteuses "qui amènent à la bouche une odeur horriblement fétide et nauséeuse" puis, dans les minutes qui suivent, sont rejetés les crachats purulents et putrides.

Ce fut là le signe le plus caractéristique du sphacèle pulmonaire constaté chez ce malade. En effet, l'examen pulmonaire ne révèle comme seule anomalie qu'une submatité limitée et suspendue du poumon en arrière, à la pointe de l'omoplate.

La bénignité des signes généraux (la température était retombée à la normale en quelques jours) et des signes fonctionnels, la discrétion des signes physiques,faisaient penser à un abcès gangréneux très limité, peut-être même seulement à un foyer purement bronchique, mais à un sphacèle indubitable affirmé par le caractère purulent de l'expectoration et par sa fétidité.

Une radiographie confirma le siège et le peu d'étendue de la lésion, sous la forme d'une image assez particulière de quelques taches irrégulières, nettement circonscrites par un trait ovalaire.

L'examen bactériologique des crachats pratiqué aussitôt après leur émission, permit de déceler des strepto-entérocoques, à la fois aérobiques et anaérobiques, ne disloquant pas la gélatine. Leur culture a été pure. Aucun spirille n'a pu être découvert.

Le pus du kyste présentait la même odeur que celle des crachats et, prélevé aussi directement que possible, il se révéla la réplique exacte de l'expectoration : même germe pathogène en culture pure, même entéro-streptocoque avec des caractères culturaux identiques.

Au bout d'une huitaine de jours, le malade est redevenu apyrétique, l'expectoration fétide a presque complètement rétrocédé. Mais, le 20 et le 21 Décembre, alors que l'un de nous suivait le malade déjà en convalescence, survinrent deux flèches thermiques à près de 40°, avec frissons et claquements de dents ; bref, le tableau typique d'un accès palustre. Comme aucune modification de l'état pulmonaire ne donnait l'explication de cet accident nouveau, on se tourna vers l'infection paradentaire au niveau de laquelle, en effet, une irrigation débloqua une rétention purulente très abondante et particulièrement fétide.

Un mois environ après le début de l'affection, le malade partait en convalescence dans le Midi.

Une rechute survint alors, beaucoup plus intense dans ses manifestations que la première atteinte. Durant une dizaine de jours, la température oscilla entre 38°5 et 39°3, l'expectoration fétide se rétablit à nouveau et surtout apparurent des signes pulmonaires : à la submatité s'ajoutaient des foyers de râles sous-crépitants, la respiration prit un timbre soufflant au point que le médecin traitant, insuffisamment mis au courant des accidents antérieurs, pensa à une broncho-pneumonie. Mais la température tomba brusquement en deux jours. Aux sous-crépitants fit place un frottement pleural assez persistant ; l'expectoration diminua plus lentement, puis se tarit complètement.

Depuis lors, les manifestations pulmonaires sont complètement restées muettes ; la submatité suspendue a disparu et une radiographie faite au début de Mars 1928 a montré la résorption presque complète de l'image antérieure.

Entre temps, en Février 1928, le malade est présenté à l'un de nous qui confirme le diagnostic de kyste suppuré à développement vestibulaire et palatin, né aux dépens de l'incisive latérale supérieure droite. L'opération, aussitôt pratiquée, a eu des suites normales.

-=-=-=-=-

D I S C U S S I O N

C. RUPPE et A. LAMBLING ont rapporté cette observation à la Séance du 16 Octobre 1928 de la Société de Stomatologie.

Ils écrivaient alors :

" En comparant cette observation à toutes celles qui ont été publiées récemment tant en France qu'à l'Etranger, et qui ont donné lieu, dans les sociétés savantes, à de nombreuses discussions, nous voyons qu'elle en diffère par un certain nombre de caractères étiologiques et pathogéniques.

En ce qui concerne l'étiologie dentaire de l'épisode pulmonaire de notre malade, nous ne croyons pas qu'elle puisse être discutée ; nous en voulons comme preuve :

1. L'identité absolue des germes de l'infection kystique et pulmonaire.
2. La nature même de ces germes car les strepto-entérocoques constituent la flore type des infections dentaires.

3. Les accès fébriles dont on ne verrait pas l'explication s'ils n'étaient en rapport avec des décharges microbiennes.

4. Enfin, la disparition des accidents pulmonaires depuis l'intervention intra-buccale qui remonte à plus de 8 mois.

L'origine bucco-dentaire des abcès pulmonaires est statistiquement rare (5 %) et, quand nous l'envisageons, nous pensons tout de suite à la chute accidentelle dans les voies aériennes de corps étrangers ou de secrétions purulentes au cours d'intervention buccales faites sous anesthésie générale, bref à une gangrène des voies aériennes par infection directe.

Cette étiologie reste la plus fréquente mais le cas de notre malade nous fait supposer que l'infection peut se produire aussi par voie sanguine consécutive à une "bouffée septicémique" dont les deux accès thermiques en flèche avec frissons et claquements de dents représentent à nos yeux la traduction clinique éphémère. Nous n'avons malheureusement pu procéder à une hémoculture que plusieurs heures après la flèche thermique, et cette hémoculture est restée négative.

Cette observation nous paraît donc une confirmation intéressante de la théorie des infections focales d'origine dentaire ".

-=-=-=-

R O L E

D U

S T O M A T O L O G I S T E

RECHERCHE DES FOYERS INFECTIEUX DENTAIRES

Lorsqu'un malade est adressé par le pneumologue au stomatologiste, en vue de rechercher des foyers infectieux dentaires c'est que l'on soupçonne une infection d'être la cause ou le facteur d'entretien de l'affection observée. Il importe donc de répondre avec précision et scrupule à la question posée.

- Dans le cas de l'observation de C. Ruppe et A. Lambling, la présence d'un foyer infectieux bucco-dentaire était évidente.

- Dans notre observation, l'absence de signes objectifs demandait un examen stomatologique minutieux à la recherche de foyers infectieux "secrets".

Examen Clinique.

Il a comporté l'examen de la muqueuse buccale et des dents.

Seul un examen approfondi permet de faire le bilan des dents suspectes :

- Une dent qui a une sensibilité intacte est à priori stérile. Certes, au cours d'une bactériémie, est-il concevable de pouvoir trouver dans la pulpe vascularisée les mêmes germes que dans le sang mais, chez un sujet sain, une pulpe à sensibilité normale est aseptique.

- Une dent qui a gardé sa vascularisation et son innervation reste sensible à certaines excitations provoquées. C'est donc la sensibilité pulpaire que nous recherchons.

  On utilise pour cela des agents thermiques (Galvanocautère et Chlorure d'éthyle). Nous préférons les tests au froid car il faut savoir que la sensibilité au chaud (application du galvanocautère) n'est pas spécifique de la vitalité d'une pulpe ; une réponse à l'excitation provoquée par la chaleur peut être la conséquence d'une douleur de compression secondaire à la dilatation des gaz inclus dans la cavité pulpaire lorsque la pulpe est atteinte de gangrène. Certes la douleur est plus longue à apparaître qu'en cas de pulpite, mais le test au chaud n'en est pas moins trompeur.

- C'est toujours par comparaison avec les dents avoisinantes et surtout les dents symétriques que l'on appréciera la réponse de la pulpe à l'excitation.

La sensibilité pulpaire est éminemment variable d'une dent à l'autre de par l'usure de l'émail, l'épaisseur de la dentine. Enfin, certains sujets, tout comme certains groupes de dents, ont une sensibilité exacerbée et d'autres une sensibilité atténuée, d'où la nécessité de confronter les réponses aux excitations des dents symétriquement placées.

Il faut répéter plusieurs fois les examens, tromper la subjectivité du patient, au besoin même nettoyer les cavités carieuses afin de pouvoir appliquer l'agent physique près de la pulpe dentaire lorsque la réponse est de faible intensité et peu appréciable.

- Seule une réaction franche au froid témoigne de la vitalité de la pulpe, encore faut-il savoir que :

  1) La douleur provoquée au froid, quand elle est précoce, intense et durable, peut témoigner d'une inflammation pulpaire.

  2) Certaines dents à pulpe rétrécie ne réagissent que difficilement au froid ; c'est le cas des sujets âgés qui ont une dentine très calcifiée, on sera alors réduit à trépaner ces dents à petite vitesse.

Examen Radiologique.

Cet examen clinique est complété par un examen radiologique intéressant toutes les dents.

Grâce à ces clichés peuvent être objectivés : racines incluses, pulpolites, dens in dente, granulomes internes et peu apicaux, obturations canalaires complètes ou incomplètes.

Lorsque cet examen radiologique est normal (observation 1) il n'a qu'une valeur relative. Jusqu'à ces dernières années, la restitution ad integrum des lésions péri-apicales, sur l'image radiologique, constituait le test de guérison d'une dent infectée traitée. La technique de prélèvement bactériologique des apex dentaires, mise au point à l'Hôpital Cochin par M. Lepoivre, a permis de démontrer la septicité de bon nombre de dents dépulpées traitées.

- L'étude statistique de M. Lepoivre et ses collaborateurs concernait 141 malades atteints d'affections diverses pour lesquelles les médecins généralistes recherchaient une origine infectieuse possible. L'étude bactériologique portait sur 151 dents dépulpées traitées par des praticiens différents, à des époques variables, pour des raisons inconnues, suivant des techniques diverses. La stérilisation de surface était contrôlée par un prélèvement.

73 dents étaient stériles,

78 dents étaient septiques.

- D'autre part, une étude faite en 1970 par J. Fourestier et ses collaborateurs (armée) sur un groupe de jeunes recrues indemnes de toute affection, ayant subi le crible de multiples visites systématiques, et portant uniquement sur des dents mortifiées n'ayant jamais fait l'objet d'aucun traitement antérieur, a montré que sur 100 observations, 6 prélèvements ayant été éliminés pour souillure,

21 prélèvements dentaires étaient septiques,

15 étaient dûs aux streptocoques.

Il résulte de ces différentes statistiques :

1) Qu'une obturation canalaire absente ou incomplète ne prouve absolument pas qu'une dent dévitalisée soit septique.

2) Qu'une obturation complète, voire même un dépassement apical en vue d'une désinfection, sont parfois insuffisants car certains restent septiques.

3) Qu'en l'absence de signes cliniques et radiologiques, une dent dévitalisée peut être septique.

La stérilisation d'une dent, lorsque la pulpe a disparu d'une façon spontanée ou à la suite d'une dépulpation provoquée, de par sa structure anatomique, est fort difficile à réaliser. En effet, la structure même de la dent se prête magnifiquement à la rétention de débris organiques.

Une dent est formée :

- d'un tissu dur minéralisé, éminemment poreux, la dentine, à multiples canaux et canalicules remplis de tissu organique, convergeant vers la pulpe.

  A travers toute cette masse cheminent de fins filets radiculaires ; leur trajet est tourmenté, contourné, leur complexité anatomique est telle qu'ils échappent à toute description.

- un canal central traverse la dentine ; son trajet est éminemment tortueux, irrégulier, présentant une série de dilatations et d'étranglements. Fréquemment des canaux secondaires s'en détachent pour gagner le ligament alvéolo-dentaire.

  D'autre part, l'extrêmité apicale est rarement unique, le canal se termine le plus souvent sous la forme d'une arborescence terminale qui justifie l'appellation de delta apical.

- dans ce canal, un tissu mou largement irrigué et vascularisé, le tissu pulpaire qui s'infiltre dans toutes les parties libres de la dent.

On comprend donc que, par sa constitution même, un débris pulpaire permet et facilite une pullulation microbienne.

M. Lepoivre et ses collaborateurs, par une étude bactériologique rendue possible grâce à une technique particulière de prélèvement, montrent que le repère microb ien n'est ni le canal radiculaire ni le péri-apex, mais bien la trame même de la dentine radiculaire, c'est-à-dire l'ensemble des canalicules et des canaux attenants qui partent du canal central pour rejoindre l'espace péri-apical de Black.

La dent est en rapport direct avec l'organisme par l'intermédiaire du ligament alvéolo-dentaire. Celui-ci ressemble plus à une membrane vasculaire interposée entre la racine dentaire et l'os alvéolaire, qu'à un ligament proprement dit. C'est un véritable lit vasculaire dont le rôle essentiel est d'amortir les pressions considérables transmises aux maxillaires par les dents, au cours de la mastication.

On conçoit combien les infections dentino-pulpaires, au contact de cette zone richement irriguée et perpétuellement traumatisée, sont dangereuses.

Les septicémies d'origine dentaire ont pour point de départ un foyer septique, apparent ou latent, à partir duquel les germes passent dans le torrent circulatoire, le plus souvent par le relais d'une thrombophlébite de voisinage.

Pour REILLY et son école : les toxines microbiennes jouent un rôle fondamental dans le processus de diffusion septique. Par elles sont déclenchés des processus irritatifs neuro-végétatifs qui

favorisent l'altération veineuse pariétale, aboutissant à la formation d'un thrombus : l'endoveine atteinte, le thrombus se développe à la faveur de la veino-contraction.

- Tantôt, le thrombus ne fait que distiller des germes bactériens et leur poison, condition même de la permanence d'une hémoculture positive. Ainsi prennent naissance les septicémies pures sans localisations anatomiques.

- Tantôt, le tonus vasomoteur particulier, les caractères propres à certains germes favorisent la migration d'embols septiques. Cette migration peut s'effectuer à distance sans lien de continuité évidente avec la thrombophlébite originelle.

C'est cette dernière forme, liée à des germes très protidolytiques, au cours desquels l'hémoculture est très fréquemment positive, qui donne lieu à des foyers métastatiques à distance. Ce sont en effet de véritables septico-pyohémies dont on sait que la phlébite est le point de départ nécessaire à leur éclosion.

-=-=-=-

TRAITEMENT DES FOYERS BUCCO-DENTAIRES CHEZ LES SUJETS ATTEINTS D'ABCES DU POUMON

Suppression des foyers.

Il est impérieux de drainer rapidement le foyer infectieux primaire essaimant. Dans les observations rapportées, deux dents mises en cause étaient des monoradiculées. On aurait pu envisager un traitement local médical conservateur mais celui-ci, aussi bien mené soit-il, ne peut nous apporter la certitude d'avoir stérilisé les dents. Car, nous n'avons pas par la clinique et la radiologie, la possibilité de faire la preuve d'une stérilisation effective. Même si les canaux radiculaires sont obturés, nous ne pourrons jamais affirmer qu'il ne reste pas d'ilôts infectés dans les canaux aberrants.

L'examen bactériologique des canaux radiculaires des dents dépulpées, peu utilisé en Europe, l'est très fréquemment en dentisterie opératoire par les Américains qui conseillent de ne plus obturer les canaux d'une dent tant que les prélèvements qu'ils effectuent avec des cônes de papier buvard stérile sont septiques. Ce test de stérilité des dents dépulpées n'a cependant pas conquis tous les praticiens car, après une série de prélèvements aseptiques, il n'est pas exceptionnel de trouver, plusieurs jours après, un prélèvement septique sans cause apparente de surinfection.

Etant donné la fréquence des canaux aberrants dans la région apicale, la difficulté de pratiquer leur obturation avec la certitude de leur stérilité après traitement, on serait tenté d'aborder cette région apicale chirurgicalement, cette intervention permettant d'avoir accès sur toute la zone péri-apicale. Cependant celle-ci ne donne pas une sécurité totale car il peut exister des canaux accessoires près du bord cervical faisant communiquer le canal radiculaire avec le ligament alvéolo-dentaire, et on ne peut, pour des raisons d'implantation, réséquer plus du tiers de la racine.

Pour les dents pluri-radiculées, cette résection apicale ne peut être envisageable en raison de certains rapports anatomiques (sinus maxillaire - canal dentaire).

Une seule thérapeutique s'impose encore : la suppression des dents suspectes. La consolation à ces mutilations encore nécessaires, réside dans la possibilité de mettre en évidence et d'identifier le germe pathogène responsable ne pouvant diffuser que par voie sanguine.

Protocole opératoire :

Chez les sujets présentant un syndrome focal quelconque, pulmonaire ou non, la suppression des dents infectées nécessite certaines précautions afin d'éviter des réactivations post-opératoires qui peuvent être très graves. La cavité buccale doit être préalablement, minutieusement et progressivement désinfectée, un simple détartrage traumatisant pouvant provoquer des accidents redoutables chez certains sujets sensibilisés.

En cas de septicémie, l'antibiothérapie sera massive, aussi précoce que possible, et spécifique. Le choix de l'antibiotique doit être fondé sur le comportement de l'agent microbien vis-à-vis des antibiotiques d'où l'intérêt de rechercher le plus rapidement possible le pouvoir bactéricide des antibiotiques et de leurs associations sur les souches isolées dans le sang et au niveau des apex sectionnés. L'isolement du germe est en effet le premier souci et permet seul un traitement rationnel.

L'antibiothérapie sera poursuivie bien après l'intervention car il n'est pas rare d'observer une bactériémie post-opératoire Des études statistiques effectuées en 1950 par SCHIRGER aux Etats-Unis, et MULLER à Zurich, donnent des pourcentages de 56 % des cas avec bactériémies post-opératoires positives (54 % de streptocoques). En 1967, ACHARD, et en 1970, FOURESTIER, publient des chiffres identiques : 15 % de bactériémies positives chez des sujets sains. Ces pourcentages nous incitent à prendre les plus grandes précautions pré et post-opératoires en prescrivant une antibiothérapie massive chez ces sujets présentant déjà une septicémie.

.. Quant à l'anesthésie, elle doit être efficace et sans danger pour le malade. L'anesthésie locale est certainement la moins choquante, mais certaines précautions doivent être prises : l'injection sera effectuée lentement et à distance du foyer infectieux afin d'éviter une diffusion dans des espaces sains, de germes encore localisés, d'où l'importance des anesthésies régionales.

.. L'extraction de la dent doit être totale. La nécessité de ne pas fractionner la dent pour effectuer un prélèvement d'apex peut imposer une extraction chirurgicale d'emblée.

Les soins post-opératoires sont très importants. Il faut surveiller les signes généraux du malade et redoubler de vigilance dans les jours qui suivent l'intervention ; il est en effet bien difficile d'éviter, dans les jours suivants, une réactivation des signes généraux.

Technique de prélèvement.

1) Prélèvement de contrôle :

La dent extraite, encore saisie par les mors du davier, laisse libre la racine ; celle-ci est, dans un premier temps, essuyée avec une compresse de façon à éliminer tout mucus et dépôt sanguin qui pourrait empêcher l'action désinfectante de l'alcool iodé. Lorsque la surface de la racine est totalement asséchée, elle est stérilisée à l'alcool iodé à 2 % pendant 30 secondes.

On attend ensuite pendant une minute et demie à deux minutes l'évaporation de l'alcool iodé, et on effectue un prélèvement à la surface de la racine ainsi désinfectée avec un porte-coton ou mieux une anse de platine que l'on met en culture.

2) Prélèvement de recherche :

Avec une pince gouge stérile très creuse, pour empêcher la projection de la partie sectionnée, l'apex de la dent est sectionné à 1 ou 2 mm de son extrêmité et il est mis directement en culture.

3) Prélèvement de référence :

Avec un tire-nerf ultra fin, stérilisé à la chaleur sèche, le canal ainsi mis à nu par la section est cathétérisé à rétro. La partie barbée du tire-nerf est sectionnée et mise en culture. Ce prélèvement permet de comparer la flore microbienne de l'apex avec celle du canal.

Lorsque la culture bactériologique du prélèvement de contrôle n'est pas négative, les prélèvements de recherche et de référence peuvent avoir été souillés par les microbes du milieu buccal ils ne sont pas à retenir.

Cette technique est ainsi rigoureuse, très sûre car contrôlée, et réalisable dans tous les cas sauf lorsque les difficultés de l'extraction nécessitent un morcellement de la dent.

Les examens demandés au laboratoire sont :

- Isolement et identification des germes par culture séparée.
- Test de sensibilité aux antibiotiques.
- Conservation de la souche en vue de l'établissement éventuel d'un auto-vaccin, que celui-ci soit utilisé comme tel ou en vue d'une désensibilisation spécifique.

-=-=-=-=-

C O N C L U S I O N

Notre observation amène confirmation de l'hypothèse pathogénique soulevée par C. RUPPE et A. LAMBLING qui déjà, en 1927, évoquaient dans certains cas d'abcès du poumon, une origine dentaire possible, les germes microbiens diffusant par la voie sanguine.

Les recherches bactériologiques que nous avons effectuées, grâce à la technique de M. LEPOIVRE, nous en ont donné la preuve bactériologique.

La voie hématogène est certainement beaucoup plus fréquente qu'on ne le pense actuellement. Cette pathogénie montre l'importance, au cours des abcès du poumon, d'un examen stomatologique qui ne doit pas se contenter de rechercher les fistules, les

abcès pyorrhéiques, les péricoronarites, etc.... c'est-à-dire les foyers susceptibles d'entretenir une septicité buccale latente capable de se propager par la voie trachéo-bronchique, mais qui doit mettre en évidence les dents dépulpées non fistulisées dans la cavité buccale dont les germes ne peuvent diffuser que par la voie sanguine.

Ces dents sont d'autant plus dangereuses qu'elles peuvent ne pas s'accompagner de signes fonctionnels et évocateurs, et peuvent de ce fait échapper à l'examen du pneumologue.

-=-=-=-=-=-

B I B L I O G R A P H I E

1. ALTMANN L.

   Affections focales et soins dentaires.
   Oster. Zschr. Stomat., Janvier 1955, 52 n° 1.

2. BASTIN R., LAPRESLE C., VERLIAC F., LAUFER J. et NAUCIEL Ch.

   Les foyers infectieux dentaires vus par l'Interniste.
   Revue du Praticien, 21 Sept. 66, 16, n° 24.

3. BIELING R.

   La Genèse et le mécanisme d'action de l'infection focale
   Oster. Zschr. Stomat., Août 1953, 50 n° 8.

4. CAYRON R.

   La fièvre en Stomatologie.
   Concours Médical n° 48, du 2.12.67.

5. CERNEA P., LAUFER J.

   Septicémies aigues et thrombophlébites crânio-faciales d'origine bucco-dentaire.
   E.M.C., 1955, 22043 A 10.

6. DECHAUME M.

   Précis de Stomatologie.
   Masson Edit., Paris 1949.

7. DECHAUME M.

   Rôle du sympathique en Stomatologie.
   Rev. Stom., Paris, 1954, 401.

8. DRIAK

   La dissémination des bactéries au cours d'interventions chirurgicales dentaires.
   Revue de Stomato., Nov. Déc. 1950-51, n° 11 et 12.

9. DUFOURMENTEL L. et FRISON L.

Septicémies d'origine bucco-dentaire.
Presse Méd., 1918, 26, 415-416.

10. FALLON M., MAIN D.G.

Relations entre septicité dentaire et infection pulmonaire.
Inform. Dentaire, 1964, 46 n° 16.

11. FOURESTIER J., GACON J., Le DIASCORN H., PIERRE F., Le STIR A., RANSAN A., CURCIER H., COMBY J. (Armée)

Contribution à l'étude des foyers infectieux bucco-dentaires chez le sujet jeune.
Revue de Stomato., Paris, 1970-71, n° 5.

12. FOURET

Les Streptocoques dans leurs localisations dentaires.
Thèse Lausanne 1960, J. Prélat Edit.

13. FURST R.

Les affections focales et le traitement des foyers.
Oster. Zschr. Stomat., Mai 1954, 51 n° 5.

14. GROS H.

Les méthodes d'examen en vue du diagnostic dans les infections focales.
Zahnärzth. Rundschare. 20 Mars 1953, n° 6.

15. GROS H.

Les méthodes d'examen en vue du diagnostic dans les infections focales.
Zahnärzth. Rundschare, 5 Avril 1953, n° 7.

16. GROSSMANN L.I.

Bacteriologic status of periapical tissue in 150 cases of infected pulpless teeth.
J.Dent.Res. 1959, 58, 101-104.

17. GROSSMANN L.I.

Bacteriologic examination of pulpless teeth before filling root canals.
J.Amer.Dent. Ass., 1938, 25, 774.

18. HAMPP E.G.

Etudes par examen et culture du sang pour le dépistage des bactériémies post-opératoires.
Dent. abstracts, Mars 1965, 5, n° 3, 176.

19. KING W.E.

Infections dentaires et affections respiratoires.
J.Dent., Octobre 1953, 57.

20. LAUFER J.

Etats infectieux d'origine dentaire.
Information Dentaire, 26.10.67.

21. LENTULO H.

Technique du traitement des dents dépulpées.
Act. Odonto.Stom., 1947, 2, 131.

22. LEPOIVRE M., MAZZA C., DESFEMMES

Les dents focales.
Act. Odonto.Stomat., 1958, n° 41, 7.

23. LEPOIVRE M., RAISON J.

Manifestations à distance d'origine bucco-dentaire.
Paris, Prélat Edit., 1961, 149 pages.

24. LEPOIVRE M., COMMISSIONAT Y., CHIKHANI P., FLEURY J.

Etude de la septicité des dents dépulpées.
Intérêt et technique du prélèvement par immersion de l'apex.

25. LEPOIVRE M., COMMISSIONAT Y., LOPEZ A.

Infection focale d'origine dentaire.
Encyclopédie médico-chirurgicale Fasc. 3, 1970, 22043/C 10.

26. LEPOIVRE M., CHIKHANI P., COMMISSIONAT Y., PIERRE F., BOUQUET G., FLEURY J., LOPEZ A.

Dents dépulpées et pathologie générale.
L'Expansion Scientifique Edit.

27. MARMASSE A.

Dentisterie opératoire. Tome I : Thérapeutique.
Paris, Baillière Edit., 1963.

28. Mc ENTEGRAT M.G., PORTERFIELD J.S.

Bacteriema following Dental Extractions.
The Lancet, Oct. 1949.

29. MULLER E.M.

Bakteriämie nach Zahnextraktionen.
Revue mensuelle Suisse d'Odonto-stomatologie, 72 (4)
Avril 1962.

30. NATIVELLE R.

Etude comparative du laboratoire et de la clinique dans les septicémies à Streptocoques et à Staphylocoques.
Presse Méd., 1965, 73, 20.

31. RAISON J., LEPOIVRE M., DESCROZAILLES Ch.

Répercussions à distance des infections dentaires (conduite à tenir). Act. Odonto. Stomat., 1950, n° 9.

32. RUPPE C., LAMBLING H.

A propos d'un cas d'abcès gangréneux du poumon d'origine dentaire.
Rev. Stomat. Paris, 1928, 29, 12.

33. TELLIER J., TELLIER C.

Contribution clinique à l'étude des septicémies d'origine bucco-dentaire.
Rev. Stomato. (Paris), 1903, 5, 67.

34. VIC-DUPONT V., LAUFER J., CARMER F.

Septicémies d'origine dentaire.
Entretiens de Bichat, 1962, Médecine 585.

Vu, le Président de Thèse

P. CERNEA

Vu, le Doyen de la Faculté

P. CASTAIGNE

Vu et permis d'imprimer
Le Recteur de l'Académie de Paris

R. MALLET